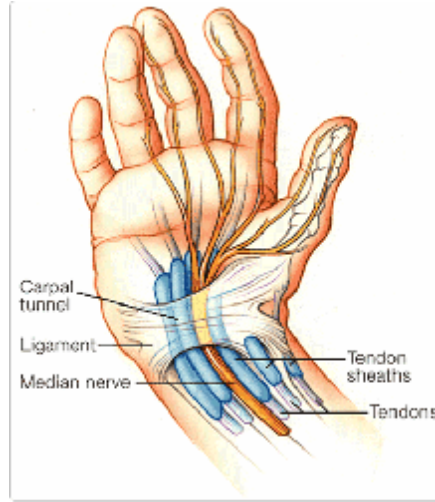


ظاهرة النفق الرسغي



ما هي ظاهرة النفق الرسغي؟

إن كلمة رسغ مشتقة من الكلمة اليونانية (karpos)، وتعني الرسغ. ويحيط بالرسغ مجموعة من الأنسجة الليفية التي تعمل كوسيلة دعم للمفصل. وتسمى المساحة الضيقة بين هذه الأنسجة الليفية وعظم الرسغ بالنفق الرسغي. يمر العصب المتوسط عبر النفق الرسغي لينتقل إلى أصابع الإبهام والسبابة والوسطى في اليد. في حالة إنتفاخ أو تغير في وضع الأنسجة داخل النفق الرسغي يؤدي ذلك إلى ضغط وتهيج العصب المتوسط وينتج عن هذا التهيج الإحساس بالتنميل والإخدرار في الإبهام والسبابة والوسطى وتعرف هذه الحالة بظاهرة النفق الرسغي.

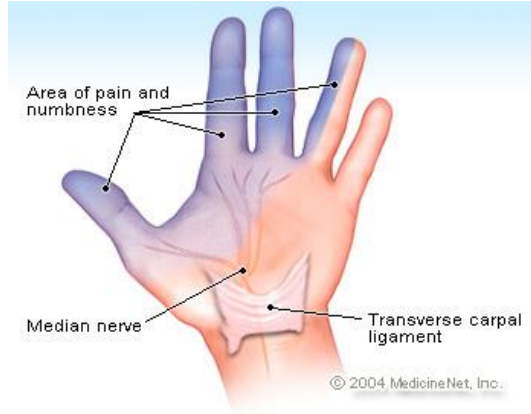
ما هي الحالات والأمراض المسببة لظاهرة النفق الرسغي؟

بالنسبة لمعظم المرضى، فإن سبب ظاهرة النفق الرسغي غير معروف. إن أي حالة ضغط على العصب المتوسط يمكن أن تسبب ظاهرة النفق الرسغي. هناك حالات وأمراض شائعة يمكن أن تؤدي إلى الإصابة بالظاهرة وتشمل السمنة والحمل وأمراض الغدة الدرقية والتهاب المفاصل وداء السكري وصددمات اليد. إن التهاب الأوتار الناتج عن العمل المتكرر مثل الطباعة دون إنقطاع قد تسبب أعراض النفق الرسغي. وقد أحييت ظاهرة النفق الرسغي الناتجة عن الحركات المتكررة للمفصل إلى واحدة من إصابات الإجهاد المتكررة. يمكن لبعض الأمراض النادرة أن تؤدي إلى ترسب مواد غير طبيعية داخل وحول النفق الرسغي، مما يؤدي إلى تهيج العصب. وتشمل هذه الأمراض الداء النشواني والسركويدية وورم الخلايا النخاعية و اللوكيميا.

ما هي أعراض ظاهرة النفق الرسغي؟

إن الأشخاص المصابين بظاهرة النفق الرسغي يشعرون في البداية بإخدرار وتنميل في اليد في منطقة توزع العصب المتوسط (الإبهام والسبابة والوسطى وجزء من البنصر). هذه الأعراض غالباً ما تكون أكثر وضوحاً في الليل حتى أنها يمكن أن توقظ المصابين من النوم. إن سبب سوء الأعراض خلال الليل يتعلق بوضعية المعصم المثنية خلال النوم

و/ أو السوائل المتراكمة حول المعصم واليد في حين الإستلقاء. إن ظاهرة النفق الرسغي قد تكون حالة مؤقتة يمكن أن تختفي كلياً أو تستمر وتتقدم.



Carpal Tunnel Syndrome

في حالات المرض المتقدمة، يمكن للمريض الشعور بالحرقة و/ أو التشنجات وضعف في اليد. إن انخفاض قوة قبضة اليد يمكن أن تؤدي إلى تكرار سقوط الأشياء من اليد، وأحياناً الشعور بآلام حادة تنطلق إلى الساعد. إن ظاهرة النفق الرسغي المزمنة قد تؤدي إلى ضمور عضلات اليد ولاسيما العضلات بالقرب من قاعدة الإبهام في كف اليد.